- Copyright - Il Pensiero Scientifico Editore downloaded by IP 18.223.106.100 Sun, 28 Apr 2024, 14:15:49

Il Doppler tessutale nella valutazione della funzione miocardica durante ecocardiografia da stress

Rodolfo Citro, Alessandro Salustri*, Paolo Trambaiolo*, Giovanni Gregorio

*Dipartimento di Cardiologia, Ospedale San Luca, Vallo della Lucania (SA), *Unità Operativa di Cardiologia, Ospedale Sandro Pertini, Roma*

Key words:
Doppler tissue imaging; Ischemic heart disease; Stress echocardiography.

Recently, stress echocardiography has emerged as a valuable tool for the diagnosis and evaluation of coronary artery disease, but its interpretation still remains subjective, relying on image quality and reader's experience. These problems could be overcome by quantitative analysis of wall motion.

Tissue Doppler provides quantitative information on regional myocardial systolic and diastolic velocities that can be displayed either in spectral mode or color coded, reflecting the peak velocity increment induced by exercise or dobutamine administration. Pulsed wave tissue Doppler allows to measure regional instantaneous myocardial velocities with high temporal resolution and has been shown valuable for detecting stress-induced changes of both myocardial systolic and diastolic function. This method may also identify myocardial viability by measuring increase in systolic peak velocity at low-dose of dobutamine in dysfunctional myocardial segments. Color coded tissue Doppler resolves mean velocities with higher spatial resolution, and post-processing analysis of digital acquired images has been shown feasible and reproducible. Myocardial velocity gradient is a more sensitive parameter compared to the simple measurement of the peak endocardial systolic velocity for evaluating myocardial ischemia during dobutamine echocardiography. From the raw data, it is also possible to measure strain and strain rate. These new parameters have the potential to differentiate between wall motion and contractility, with obvious implications when applied to stress echocardiography.

In conclusion, tissue Doppler is able to quantify regional myocardial function. After a large scale validation, this technique will be incorporated with stress echocardiography in clinical practice.

(Ital Heart J Suppl 2002; 3 (2): 161-169)

© 2002 CEPI Srl

Ricevuto il 6 agosto 2001; nuova stesura il 6 novembre 2001; accettato il 21 novembre 2001.

Per la corrispondenza:
Dr. Rodolfo Citro
Via Sabato Robertelli, 21
84127 Salerno
E-mail: citro63@libero.it

L'ecocardiografia da stress nelle sue varie forme, stress fisico (post-treadmill o con letto-ergometro) o farmacologico (dobutamina o dipiridamolo) o post-pacing, si è progressivamente diffusa negli ultimi 15 anni in quanto metodica di facile esecuzione e basso costo, soprattutto se confrontata con la scintigrafia miocardica. L'eco-stress è stato utilizzato sia come test diagnostico di ischemia miocardica, in grado di documentare le anomalie della contrattilità segmentaria conseguenti all'ischemia stessa, sia per lo studio della vitalità miocardica. Questa metodica si è progressivamente ritagliata un ruolo di primaria importanza in pazienti con coronaropatia sospetta (per la valutazione di sindromi dolorose toraciche o di sintomi aspecifici come la dispnea), in pazienti con coronaropatia nota (prognosi nel post-infarto, indicazione per procedure di rivascolarizzazione e follow-up) e in alcune situazioni cliniche particolari (pazienti affetti da ipertensione arteriosa o arteriopatie periferiche, blocco di branca sinistra, pazienti sottoposti a trapianto cardiaco e nelle donne)[1]. L'ecocardiografia, tuttavia, pur rimanendo la metodica di primo livello per lo studio della funzione contrattile regionale, ha un limite fondamentale rappresentato dall'interpretazione visiva del movimento endocardico e dell'ispessimento miocardico che rendono questa stima soggettiva, semiquantitativa e soprattutto dipendente dall'esperienza dell'osservatore. Tutto questo giustifica l'ampia variabilità nella stima della cinesi regionale durante stress[2] anche in centri di riferimento con riconosciuta esperienza[3]. La moderna tecnologia digitale e l'introduzione negli ecografi di ultima generazione dell'imaging in seconda armonica, che migliora la definizione dei bordi endocardici, hanno certamente ridotto tale variabilità senza tuttavia annullare del tutto la scarsa concordanza interpretativa[4], che rimane ancora il tallone d'Achille dell'eco-stress.

Il Doppler tessutale (DT)[5-7], attraverso opportune modifiche dell'hardware e software dell'ecografo (eliminazione del

- Copyright - Il Pensiero Scientifico Editore downloaded by IP 18.223.106.100 Sun, 28 Apr 2024, 14:15:49

"high-pass filter" ed aggiustamento del "gain"), consente l'analisi di segnali velocimetrici di elevata ampiezza e bassa frequenza di origine tessutale, esclusi dall'interrogazione con Doppler di flusso. L'analisi DT può essere eseguita con diverse modalità. Tra queste, il DT pulsato spettrale (PW-DT) ha il pregio di un'elevatissima risoluzione temporale (4 ms), che consente di quantizzare non solo le velocità miocardiche, in questo caso istantanee, ma anche gli intervalli di tempi durante l'intero ciclo cardiaco[8]. Il color M-mode e il color DT bidimensionale leggono velocità medie con risoluzione temporale inferiore rispetto alle velocità spettrali, anche negli ecografi di ultima generazione, ma hanno un'elevata risoluzione spaziale che permette una valutazione contemporanea e comparativa di differenti segmenti miocardici[9].

Nelle sue varie modalità, il DT rende possibile online, durante un esame ecocardiografico di routine, o off-line, mediante ricorso a software applicativi, la misura non invasiva delle velocità miocardiche di contrazione e di rilasciamento durante il ciclo cardiaco e l'esplorazione contemporanea della funzione regionale sistolica e diastolica[10]. Queste proprietà del DT, unitamente alla possibilità di valutare la funzione di accorciamento ventricolare circonferenziale (legata alle fibre centroparietali) e longitudinale[11] (legata alle fibre subendocardiche particolarmente sensibili all'ischemia) sono apparse subito ideali per lo studio della cardiopatia ischemica, classicamente caratterizzata da anomalie distrettuali. Appare chiaro, quindi, come vari ricercatori siano stati attratti dal DT ed abbiano voluto verificarne l'applicabilità in corso di eco-stress.

Eco-stress e Doppler tessutale nella valutazione dell'ischemia miocardica

La funzione sistolica regionale. In uno dei primi studi sperimentali[12], la funzione contrattile regionale valutata mediante color DT M-mode è stata paragonata alla misurazione ottenibile invasivamente mediante utilizzo di cristalli piezoelettrici impiantati nel miocardio di cani dopo toracotomia. Tale valutazione ha permesso di misurare l'aumento della velocità di picco sistolica dopo stimolazione inotropa con dobutamina e la successiva riduzione dopo somministrazione di un betabloccante, nonché di osservare una correlazione tra l'aumento della velocità di accorciamento miocardica e l'accorciamento frazionale rilevati con tecnica sonomicrometrica.

In uno studio successivo[13] è stato documentato, questa volta nell'uomo, come a una bassissima dose di dobutamina (2 γ/kg/min) il DT permetta di rilevare un aumento della velocità miocardica di picco sistolica ed un incremento lineare (dose-risposta) della stessa velocità con il progressivo aumento della dose di dobutamina fino a 5 γ/kg/min.

Gli stessi autori[14] hanno anche verificato la fattibilità del color DT bidimensionale durante eco-dobutamina, osservando che le velocità subendocardiche all'acme dello stress erano di ampiezza minore nei segmenti con contrattilità anormale rispetto a quelli con cinesi normale ed identificando un valore limite di normalità pari a 5.5 cm/s. Questo indice, escludendo i segmenti apicali, aveva una sensibilità media del 96%, una specificità media dell'81% ed un'accuratezza dell'86% nell'identificare i segmenti anormali al picco dello stress in confronto con l'interpretazione visiva convenzionale.

Il PW-DT è stato anch'esso utilizzato in corso di eco-dobutamina in 70 pazienti con coronaropatia nota o sospetta[15]. Nei segmenti normali vi era un progressivo incremento della velocità sistolica fino al 148% al picco dello stress rispetto al basale, mentre i segmenti ischemici mostravano un incremento < 90% (sensibilità 83%, specificità 87%). Era così possibile distinguere i segmenti normali (con velocità sistolica al picco dello stress di ampiezza > 12 cm/s) da quelli anormali (con velocità < 12 cm/s). Tale cut-off mostrava, rispetto all'analisi visiva convenzionale della cinetica parietale da parte di operatori esperti, una sensibilità ed una specificità rispettivamente dell'86 e 96% sui segmenti basali e dell'81 e 89% sui segmenti medi. La spiccata differenza tra i valori di normalità di questo studio e del precedente può essere spiegata dalla frequenza di campionamento superiore propria del PW-DT. La fattibilità del PW-DT durante eco-dobutamina è stata recentemente confermata da Peteiro et al.[16]. Questi autori hanno riportato che le velocità sistoliche al picco dello stress ≥ 10.5 cm/s, nei territori di distribuzione dell'arteria interventricolare e della circonflessa, e > 10 cm/s, in quelli della coronaria destra, erano il criterio più accurato nel predire stenosi > 50% documentate mediante coronarografia. Tuttavia tale accuratezza non differiva significativamente (69 vs 76%, p = NS) da quella desumibile dall'esame eco bidimensionale convenzionale.

Il PW-DT è stato impiegato anche nell'analisi della parete libera del ventricolo destro, prossimalmente all'anello tricuspidale, durante eco-dobutamina. Un incremento della velocità sistolica al picco dello stress < 25% rispetto alla velocità basale si è dimostrato predittivo di stenosi significativa (> 50%) della coronaria destra (sensibilità 82%, specificità 78%, valore predittivo positivo 69%, valore predittivo negativo 88%)[17].

Indicazioni possono essere tratte anche dal campionamento con PW-DT in vari siti dell'anello mitralico. Alcuni autori hanno riportato che la velocità sistolica anulare in pazienti con precedente infarto è ridotta nei siti corrispondenti alla sede dell'infarto e, dopo esercizio, in siti remoti nei pazienti con malattia coronarica multivasale[18].

L'utilità e la fattibilità dell'analisi off-line, dopo acquisizione digitale di curve di velocità miocardica (Fig. 1)[19] è stata favorita dall'aumento della risoluzione temporale del color DT bidimensionale (fino a 100 ms) negli ecografi di ultima generazione. Wilkenshoff et al.[20] hanno riportato un'elevata riproducibilità con una bas-

- Copyright - Il Pensiero Scientifico Editore downloaded by IP 18.223.106.100 Sun, 28 Apr 2024, 14:15:49

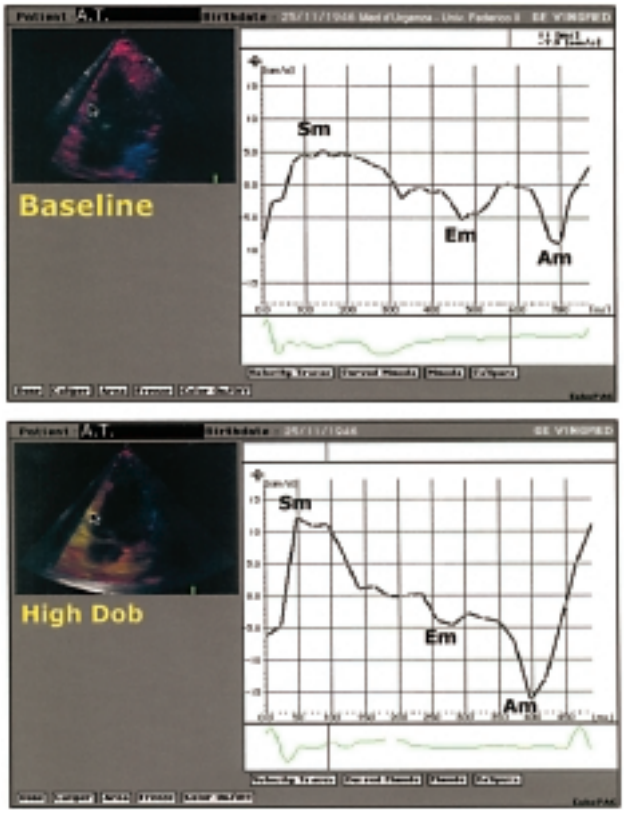

Figura 1. *Analisi off-line di color Doppler tessutale del setto interventricolare posteriore medio in condizioni basali* (pannello superiore) *ed alle alte dosi di dobutamina* (pannello inferiore). *Sia in condizioni basali che durante stress è possibile misurare la velocità di picco sistolico (S_m) e le velocità protodiastolica (E_m) e telediastolica (A_m). In questo paziente l'incremento di S_m è normale, più del doppio rispetto al basale. Da Galderisi et al.[19], con il permesso dell'Editore.*

sa variabilità intra ed interosservatore, sia a riposo che durante esercizio con cicloergometro, in 26 su 34 segmenti miocardici analizzati nelle sezioni apicali e parasternali. Tale tecnica è stata impiegata anche in corso di stress fisico al treadmill[21] ed i risultati ottenuti sono stati confrontati con metodica scintigrafica SPECT. I segmenti con difetti di perfusione a riposo mostravano velocità di ampiezza ridotta in condizioni basali e durante sforzo rispetto a quelli normoperfusi. I segmenti con difetti di perfusione inducibili durante stress mostravano un minore incremento di velocità al picco dell'esercizio rispetto ai segmenti normali.

I risultati preliminari dell'unico trial multicentrico, randomizzato, controllato, lo studio MYDISE (Myocardial Doppler Imaging In Stress Echocardiography) fanno emergere un'ampia variabilità intra ed interosservatore e sottolineano la presenza di un gradiente di contrazione base-apice per cui dalle sezioni apicali le velocità sistoliche di maggiore ampiezza si registrano sui segmenti basali. Ne deriva che l'analisi quantitativa di tali segmenti potrebbe fornire la migliore riproducibilità[22]. Un'altra indicazione interessante dello studio MYDISE è che esiste una relazione inversa tra l'età del paziente ed il picco di velocità sistolica nei segmenti basali della parete laterale e del setto posteriore, con un minore incremento di velocità al picco dello stress nei pazienti più anziani, per cui eventuali valori di normalità dovrebbero considerare anche l'età[23].

Recentemente è stato segnalato l'impiego di parametri di riferimento (velocità sistolica al picco dello stress) sito-specifici e che tengano conto del fisiologico gradiente di contrazione base-apice (setto interventricolare posteriore ed anteriore e parete inferiore: ≥ 7 cm/s per i segmenti basali e ≥ 5cm/s per i segmenti medi; parete anteriore, laterale e posterolaterale: > 6 cm/s per i segmenti basali e > 4 cm/s per i segmenti medi). Tali parametri consentono un'interpretazione quantitativa della contrattilità durante eco-dobutamina con una sensibilità (83 vs 88%), una specificità (72 vs 81%) ed un'accuratezza diagnostica (80 vs 86%, p = NS) equivalente alla valutazione della contrattilità da parte di operatori esperti nell'identificare stenosi > 50% angiograficamente documentate[24].

Ai fini dell'interpretazione del test eco-dobutamina, la misurazione delle velocità miocardiche con color DT bidimensionale integrata alla stima della cinesi parietale convenzionale migliora la sensibilità e l'accuratezza diagnostica di ecografisti meno esperti[25] e potrebbe essere un prezioso ausilio nell'interpretazione della cinetica in alcune situazioni particolari come nel caso dei disturbi di conduzione. Infatti, in pazienti con blocco di branca sinistra sottoposti ad eco-dobutamina, è stato riscontrato che la velocità di picco sistolica sul setto interventricolare, sia basale che al picco dello stress, è significativamente minore nei pazienti con stenosi critica della discendente anteriore rispetto a quelli con arteria interventricolare normale[26].

La funzione diastolica regionale. L'ischemia miocardica altera non solo la funzione sistolica ma anche, e forse più precocemente, quella diastolica (Fig. 2). Von Bibra et al.[27] hanno studiato la funzione diastolica regionale con PW-DT durante eco-stress con dobutamina e hanno documentato che una riduzione di ampiezza (≥ 2 cm/s) della velocità protodiastolica (onda E miocardica) al picco dello stress ha una maggiore sensibilità e specificità (84 e 93% rispettivamente) rispetto all'eco-dobutamina convenzionale (78 e 71%) ed alla scintigrafia perfusionale (61 e 86%). La capacità discriminante è risultata ottimale già per stenosi coronariche del 50% ed è stata mantenuta per stenosi progressivamente più severe. Gli autori hanno sottolineato come questa metodica sia accurata, riproducibile ed in grado di fornire parametri quantitativi tali da renderla quanto meno alternativa alla valutazione semiquantitativa applicata agli eco-stress tradizionali.

Anche il color DT bidimensionale è stato applicato allo studio della funzione diastolica regionale durante eco-stress con dobutamina. Il dato interessante era che, in una popolazione di ipertesi con coronarie indenni, il rapporto E/A miocardico sul setto posteriore all'alta dose di dobutamina correlava in maniera diretta con la riserva coronarica, misurata nell'arteria interventrico-

- Copyright - Il Pensiero Scientifico Editore downloaded by IP 18.223.106.100 Sun, 28 Apr 2024, 14:15:49

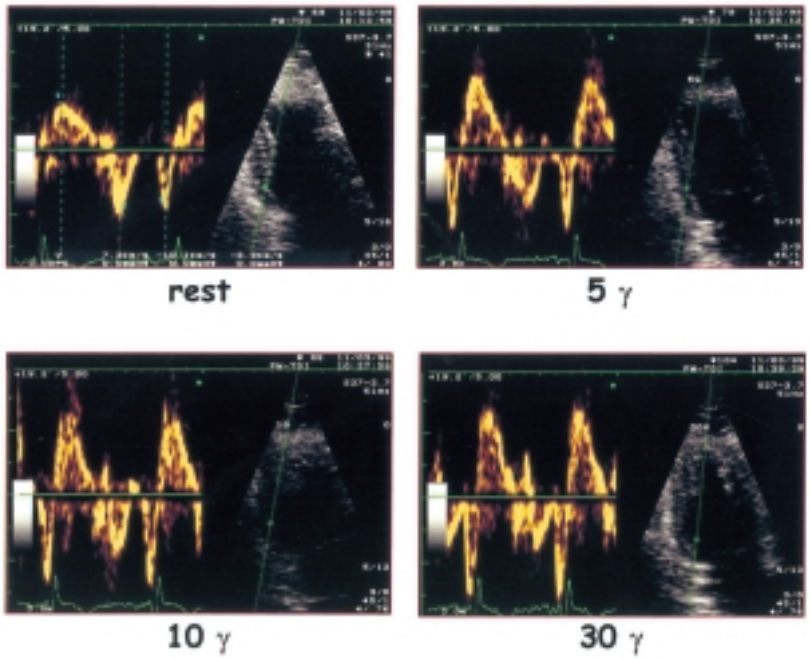

Figura 2. *Documentazione con Doppler tessutale pulsato di alterata funzione diastolica regionale, secondaria ad ischemia indotta da dobutamina. Si noti la riduzione della velocità di picco protodiastolica, rispetto a quella basale (rest), presente già alle basse dosi (5 e 10 γ) che diviene progressivamente più evidente alle alte dosi (30 γ).*

lare distale (con metodica Doppler pre e post-vasodilatazione indotta con dipiridamolo ed uso di seconda armonica tessutale)[19]. Questo dato dimostra un nesso importante tra la disfunzione miocardica e la riduzione del flusso coronarico che, com'è noto, avviene prevalentemente durante la fase diastolica del ciclo cardiaco.

Eco-stress e Doppler tessutale nella valutazione della vitalità miocardica

Il DT può essere utile nel riconoscimento del miocardio vitale quantizzando le variazioni delle velocità miocardiche durante stimolo inotropo a basse dosi (Fig. 3). Rambaldi et al.[28] in uno studio sulla vitalità miocardica in 40 pazienti con cardiopatia ischemica cronica e funzione sistolica severamente ridotta, utilizzando la FDG-SPECT come metodica di riferimento, hanno osservato come un aumento di 1.0 ± 0.5 cm/s della velocità di picco sistolica rilevata con PW-DT durante infusione di dobutamina a basse dosi abbia una sensibilità significativamente maggiore (87 vs 75%) ed una specificità sovrapponibile (52 vs 51%) all'eco-dobutamina convenzionale.

A risultati analoghi sono giunti anche Cain et al.[29] che hanno documentato come l'aumento di velocità di picco sistolica nei segmenti vitali, durante eco-dobutamina a bassa dose, correlì con il recupero funzionale durante follow-up in 34 pazienti sottoposti a procedure di rivascolarizzazione.

Tra gli altri reperti, il DT consente anche di rilevare la presenza di un'onda sistolica aggiuntiva, che compa-

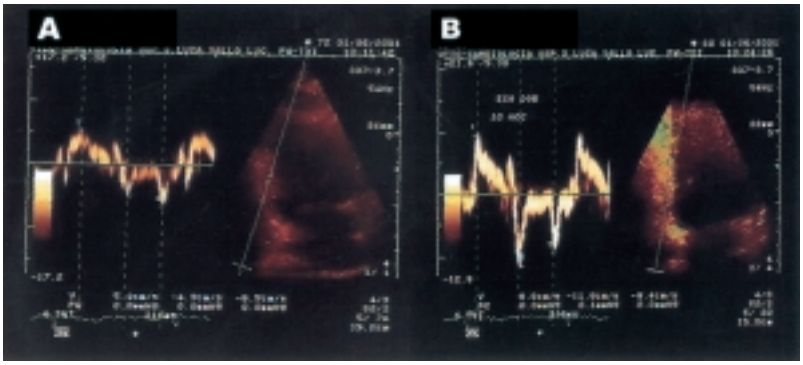

Figura 3. *Esempio di vitalità miocardica. Incremento della velocità di picco sistolica del segmento medio della parete inferiore alle basse dosi di dobutamina* (B)*, rispetto alle condizioni basali* (A)*. Si noti anche la normalizzazione del rapporto* $E_m/A_m > 1$.

- Copyright - Il Pensiero Scientifico Editore downloaded by IP 18.223.106.100 Sun, 28 Apr 2024, 14:15:49

re durante il tempo di rilasciamento isovolumetrico, definita come "post-systolic motion" o "post-systolic shortening" (Fig. 4) e che è stata messa in relazione alla presenza di ischemia e/o di vitalità miocardica[30].

Studi sperimentali infatti, hanno dimostrato come, in aree miocardiche ipoperfuse, possa essere presente un ridotto ispessimento sistolico ed un ispessimento sistolico tardivo che dipendono dal grado di ischemia, e che entrambi i fenomeni sono reversibili con la risoluzione dell'ischemia stessa[31]. Recenti ricerche, condotte con DT durante e dopo angioplastica hanno confermato la presenza del "post-systolic motion" in condizioni di ischemia e/o riperfusione[32]. Questo reperto, nella nostra esperienza, oltre che nell'ischemia miocardica, è stato riscontrato anche in pazienti con coronarie angiograficamente normali, in quanto espressione di dissincronia di contrazione secondaria a disturbi di conduzione, come nel caso del blocco di branca sinistra[33] e nei pazienti con ipertrofia ventricolare sinistra[34] ed insufficienza aortica.

Myocardial velocity gradient, strain e strain rate

Una limitazione delle metodiche descritte in precedenza è rappresentata dal fatto che la misura delle velocità miocardiche è influenzata dall'angolo di incidenza del Doppler e dai movimenti di rotazione e traslazione del cuore. Per superare queste limitazioni, Fleming et al.[35], rifacendosi all'assunto che nel cuore normale la velocità di contrazione delle fibre subendocardiche è maggiore di quella delle fibre subepicardiche, hanno introdotto il concetto di "myocardial velocity gradient" (MVG), parametro ottenibile mediante la formula: velocità endocardica - velocità epicardica/spessore di parete.

Autori giapponesi hanno proposto un altro software che corregge le velocità per l'angolo di incidenza rispetto ad un ipotetico centro di contrazione del cuore rendendo applicabile il calcolo off-line del MVG dal color DT bidimensionale[36]. Questi autori hanno verificato l'attendibilità del MVG in pazienti con infarto miocardico anteriore e inferiore, in cui il MVG era ridotto, rispettivamente, nei segmenti anterosettali e posteriori, ed in pazienti con cardiomiopatia dilatativa, in cui il MVG era ridotto su tutte le pareti.

Successivamente, gli stessi autori hanno studiato 19 pazienti affetti da coronaropatia monovasale dell'arteria interventricolare mediante eco-dobutamina. Durante il test farmacologico in questi pazienti si riscontrava un incremento dose-dipendente del MVG nei segmenti posteriori non ischemici, mentre il MVG restava immodificato sulla parete anterosettale irrorata dalla coronaria malata. Il MVG si è dimostrato più sensibile rispetto alla sola stima della velocità subendocardica ed al calcolo della cinesi parietale convenzionale nell'identificazione dei segmenti ischemici durante dobutamina[37].

Recentemente, sono stati sviluppati software che, dall'analisi dei raw-data, consentono il calcolo dello strain regionale. Lo strain rappresenta la deformazione che un tessuto subisce per applicazione di una forza nell'unità di tempo. Per strain rate, invece, si intende la velocità con la quale tale deformazione si verifica[38]. L'applicazione del concetto di strain al DT fornisce un nuovo strumento interpretativo della contrattilità miocardica[39] e appare promettente soprattutto in indagini

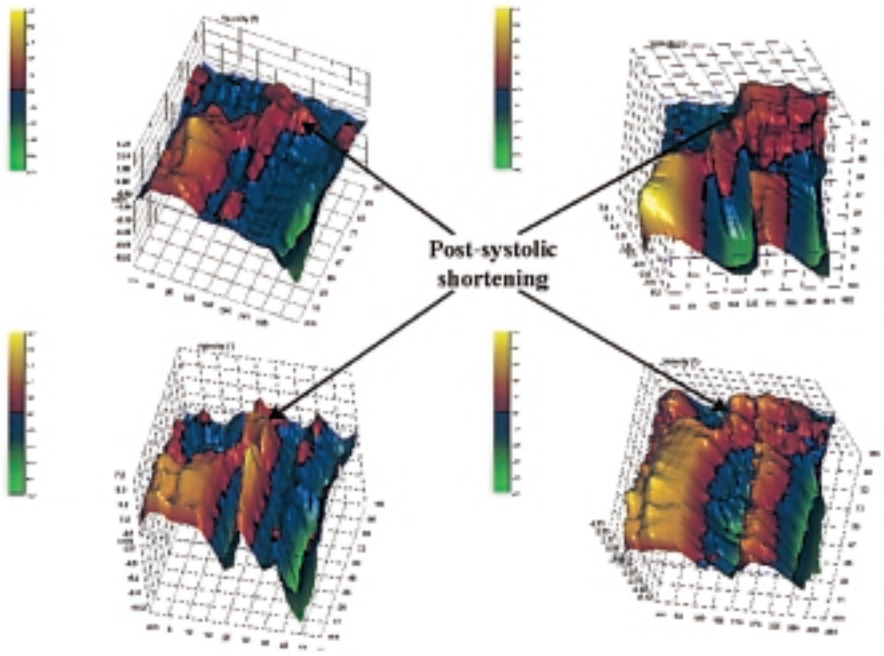

Figura 4. *Rappresentazione tridimensionale tempo-spazio-velocità del setto interventricolare in 4 pazienti. È possibile apprezzare in tutti i casi un'acinesia a carico della porzione distale del setto interventricolare a cui segue temporalmente, in protodiastole, una contrazione post-sistolica indicata dalla* freccia.

- Copyright - Il Pensiero Scientifico Editore downloaded by IP 18.223.106.100 Sun, 28 Apr 2024, 14:15:49

come l'eco-stress[40]. Infatti, studi clinici condotti durante angioplastica coronarica hanno dimostrato l'inomogeneità dello strain miocardico regionale durante ischemia[41].

Ulteriori sviluppi potrebbero essere dati dalla messa a punto di nuovi algoritmi in grado di fornire la ricostruzione tridimensionale di mappe di velocità miocardica[42,43], tali da aprire nuovi orizzonti interpretativi (Fig. 4).

Confronto con altre metodiche

La color kinesis (CK), estensione dell'"acoustic quantification" che attraverso un sistema a codifica di colore riflette l'ampiezza e la durata del movimento endocardico, è stata impiegata per migliorare l'interpretazione dell'eco-stress[44]. Considerando come *gold standard* la cinetica segmentaria valutata da operatori esperti, l'analisi quantitativa del movimento endocardico e dell'area di accorciamento frazionale regionale mediante CK ha mostrato un'alta sensibilità (76 vs 55%), specificità (98 vs 94%) ed accuratezza diagnostica (97 vs 92%). La CK ha, tuttavia, alcune limitazioni rispetto al DT: 1) a causa di una modesta risoluzione temporale (30 frame/s) valuta il movimento endocardico e non le velocità dell'ispessimento parietale; 2) esprime solo l'accorciamento circonferenziale e non quello longitudinale, caratteristica peculiare del DT; 3) nello studio citato sono stati esclusi i pazienti con blocco di branca sinistra nei quali, invece, il DT può fornire preziose informazioni.

I mezzi di contrasto, sia di prima che di seconda generazione, iniettati per via endovenosa, attraverso l'incremento dell'opacizzazione ventricolare aumentano la definizione del bordo endocardico e quindi migliorano potenzialmente lo studio della cinetica parietale. Il loro impiego durante eco-stress sia in combinazione con imaging fondamentale che in seconda armonica è risultato utile in casi selezionati (pazienti obesi, broncopneumopatici, sottoposti a toracotomia) nei quali solitamente la qualità delle immagini è subottimale, consentendo l'interpretazione di test altrimenti giudicati inadeguati[45]. Le microbolle, inoltre, offrono la possibilità di identificare difetti della perfusione miocardica a riposo e durante eco-stress farmacologico dimostrando, in alcuni segmenti ventricolari, una soddisfacente concordanza con la SPECT[46].

Particolarmente attraente appare la possibilità dei nuovi mezzi di contrasto di valutare in tempo reale simultaneamente contrattilità e perfusione miocardica durante eco-stress fisico[47] o con dobutamina[48]. È opportuno però puntualizzare che: 1) allo stato attuale non sono stati sviluppati protocolli metodologici ed interpretativi standardizzati; 2) lo studio della perfusione miocardica richiede un periodo di training specifico; 3) manca un'analisi dei costi (elevati, specie se rapportati al DT) e del rapporto costo/beneficio; 4) l'aumento della sensibilità riportato con eco-dobutamina si è avuto anche grazie all'impiego di metodiche sofisticate attualmente non disponibili nella maggior parte delle strumentazioni ecografiche come la "pulse inversion"[48] che potenzia l'intensità del segnale proveniente dalle microbolle ed aumenta la risoluzione spaziale; 5) da

Tabella I. Doppler tessutale ed eco-stress: principali studi clinici e parametri utili nell'identificazione della vitalità o dell'ischemia miocardica.

Autore	N. pazienti	Stress	PW-DT	Color DT	Vitalità	Ischemia
Yamada et al.[15]	70	Dobutamina	+	-	-	$S_m \leq 12$ cm/s al picco dello stress
Peteiro et al.[16]	41	Dobutamina	+	-	-	$S_m < 10.5$ cm/s al picco dello stress nel territorio di IVA e CX $S_m < 10$ cm/s al picco dello stress nel territorio di CD
Rambaldi et al.[17]	30	Dobutamina	+	-		$\Delta S_m < 25\%$ al picco dello stress sulla parete libera del ventricolo destro
Von Bibra et al.[27]	64	Dobutamina	+	-	-	Riduzione $E_m \geq 2$ cm/s al picco dello stress
Katz et al.[14]	41	Dobutamina	-	+	-	$S_m \leq 5.5$ cm/s al picco dello stress
Pasquet et al.[21]	116	Fisico	-	+	-	ΔS_m 2.3 ± 2.9 cm/s al picco dello stress
Cain et al.[24]	242	Dobutamina	-	+	-	$S_m \geq 7$ cm/s bas e ≥ 5 cm/s med per SIVp SIVa e inf al picco dello stress $S_m \geq 6$ cm/s bas e ≥ 4 cm/s med per ant, lat e post al picco dello stress
Tsutsui et al.[37]	19	Dobutamina	-	+	-	MVG < 1.5/s
Rambaldi et al.[28]	40	Dobutamina	+	-	Incremento di S_m 1 ± 0.5 cm/s alle basse dosi	–

ant = parete anteriore; bas = segmento basale; DT = Doppler tessutale; E_m = velocità di picco protodiastolica; inf = parete inferiore; IVA = arteria interventricolare; lat = parete laterale; med = segmento medio; MVG = myocardial velocity gradient; post = parete posteriore; PW-DT = Doppler tessutale ad onda pulsata; SIVa = setto interventricolare anteriore; SIVp = setto interventricolare posteriore; S_m = velocità di picco sistolica; ΔS_m = variazione di S_m tra valore di base e quello al picco dello stress.

- Copyright - Il Pensiero Scientifico Editore downloaded by IP 18.223.106.100 Sun, 28 Apr 2024, 14:15:49

non trascurare anche la necessità di ottenere due accessi venosi, uno per il mezzo di contrasto e l'altro per lo stressor farmacologico.

Conclusioni

Il DT appare senz'altro una metodica a basso costo, facilmente accessibile, in grado di soddisfare l'esigenza di un'analisi quantitativa della contrattilità miocardica, particolarmente durante eco-stress. Dagli studi sin qui condotti (Tab. I)[14-17,20,23,26,28,37] si delineano i primi orientamenti sul possibile impiego clinico delle varie modalità del DT integrate all'eco-stress.

Il PW-DT sembra più applicabile nella valutazione della vitalità miocardica in corso di dobutamina a bassa dose poiché l'aumento della frequenza cardiaca non è tale da alterare la lettura delle curve spettrali. Infatti, alle alte dosi di dobutamina tale metodica risulta di difficile interpretazione per l'aumento della frequenza cardiaca e respiratoria, la fusione dei picchi e per i movimenti *in toto* del cuore, senza tralasciare che il campionamento dei vari segmenti miocardici ad ogni step non è contemporaneo e richiede tempo ed abilità da parte dell'operatore. Ai fini della valutazione dell'ischemia è più fattibile l'analisi off-line delle velocità medie acquisite con color DT bidimensionale.

Particolarmente stimolante è l'applicazione del MVG e dello strain e strain rate che distinguono il movimento attivo (ispessimento miocardico) dal movimento passivo. Allo stato attuale sono indispensabili ulteriori studi e su ampia scala, atti a confermare la riproducibilità e l'accuratezza della metodica in confronto con la tradizionale interpretazione visiva della cinetica parietale.

Riassunto

Negli ultimi anni l'ecocardiografia da stress è divenuta una metodica largamente utilizzata nella valutazione della cardiopatia ischemica, ma la sua interpretazione resta ancora soggettiva e dipende dall'esperienza dell'ecocardiografista e dalla qualità delle immagini registrate. Questi problemi potrebbero essere attenuati da un'analisi quantitativa della contrattilità miocardica.

Il Doppler tessutale fornisce informazioni quantitative sulle velocità miocardiche regionali sistoliche e diastoliche che possono essere rappresentate sia mediante curva spettrale che mediante codifica di colore, riflettendo, in tal modo, l'incremento del picco di velocità indotto dall'esercizio o dalla somministrazione di dobutamina. Il Doppler tessutale ad onda pulsata consente la misurazione di velocità miocardiche istantanee in ogni segmento interrogato e si è dimostrato riproducibile nell'identificazione delle modifiche della funzione miocardica sistolica e diastolica durante stress fisico o farmacologico.

Questa metodica può anche identificare la vitalità miocardica misurando l'aumento di velocità sistolica alla bassa dose di dobutamina nel miocardio disfunzionante. Il color Doppler tessutale codifica le velocità miocardiche medie con una maggiore risoluzione spaziale. L'analisi quantitativa off-line delle immagini digitali si è dimostrata fattibile e riproducibile. Il "myocardial velocity gradient" è un parametro più sensibile della semplice misura del picco di velocità endocardica sistolica durante eco-dobutamina. Attraverso l'analisi dei dati non processati è possibile calcolare lo strain e lo strain rate. Tali parametri si modificano durante ischemia miocardica ed appaiono promettenti per la valutazione delle proprietà contrattili regionali quando applicati all'ecocardiografia da stress.

In conclusione, il Doppler tessutale è in grado di fornire un'analisi quantitativa della funzione miocardica regionale. Dopo una validazione su larga scala, questa tecnica potrà essere incorporata all'ecocardiografia da stress nella pratica clinica.

Parole chiave: Cardiopatia ischemica; Doppler tissue imaging; Eco-stress.

Ringraziamenti

Si ringrazia il Dr. Maurizio Galderisi per i preziosi spunti critici e l'affettuosa collaborazione alla realizzazione di questo manoscritto.

Bibliografia

1. Krahwinkel W, Marwick T, Gulker H. Stress echocardiography: a well-established diagnostic tool. Eur Heart J 1997; 18 (Suppl D): 2-121.
2. Picano E, Lattanzi F, Orlandini A, Marini C, L'Abbate A. Stress echocardiography and the human factor: the importance of being expert. J Am Coll Cardiol 1991; 17: 666-9.
3. Hoffmann R, Lethen H, Marwick T, et al. Analysis of interinstitutional observer agreement in interpretation of dobutamine stress echocardiograms. J Am Coll Cardiol 1996; 27: 330-6.
4. Fathi RB, Kouri V, Cain P, et al. Have recent technical advances in stress echo altered the learning curve? (abstr) Circulation 2000; 102 (Suppl II): II-633.
5. Isaaz K, Thompson A, Ethevenot G, Cloez JL, Brembilla B, Pernot C. Doppler echocardiographic measurement of low velocity motion of the left ventricular posterior wall. Am J Cardiol 1989; 64: 66-75.
6. McDicken WN, Sutherland GR, Moran CM, Gordon LN. Colour Doppler velocity imaging of the myocardium. Ultrasound Med Biol 1992; 18: 651-4.
7. Erbel R, Nesser HJ, Drodz J. Atlas of tissue Doppler imaging. Darmstadt: Steinkopff Darmstadt and Springer Publisher, 1995.
8. Zamorano J, Wallbridge DR, Ge J, Drozd J, Nesser J, Erbel R. Non-invasive assessment of cardiac physiology by tissue Doppler echocardiography. A comparison with invasive haemodynamics. Eur Heart J 1997; 18: 330-9.
9. Sutherland GR, Stewart MJ, Groundstroem KW, et al. Color Doppler myocardial imaging: a new technique for the as-

- Copyright - Il Pensiero Scientifico Editore downloaded by IP 18.223.106.100 Sun, 28 Apr 2024, 14:15:49

sessment of myocardial function. J Am Soc Echocardiogr 1994; 7: 441-58.
10. Trambaiolo P, Salustri A, Tonti G, Fedele F, Palamara A. Il Doppler tessutale: principi fisici, modalità di rappresentazione e di analisi ad applicazioni cliniche. Ital Heart J Suppl 2000; 1: 38-53.
11. Galderisi M, Caso P, Severino S, et al. Myocardial diastolic impairment caused by left ventricular hypertrophy involves basal septum more than other walls: analysis by pulsed Doppler tissue imaging. J Hypertens 1999; 17: 685-93.
12. Gorcsan J III, Strum DP, Mandarino WA, Gulati VK, Pinsky MR. Quantitative assessment of alterations in regional left ventricular contractility with color-coded tissue Doppler echocardiography. Comparison with sonomicrometry and pressure-volume relations. Circulation 1997; 95: 2423-33.
13. Gorcsan J III, Deswal A, Mankad S, et al. Quantification of the myocardial response to low-dose dobutamine using tissue Doppler echocardiographic measures of velocity and velocity gradient. Am J Cardiol 1998; 81: 615-23.
14. Katz WE, Gulati VK, Mahler CM, Gorcsan J III. Quantitative evaluation of the segmental left ventricular response to dobutamine stress by tissue Doppler echocardiography. Am J Cardiol 1997; 79: 1036-42.
15. Yamada E, Garcia M, Thomas JD, Marwick TH. Myocardial Doppler velocity imaging. A quantitative technique for interpretation of dobutamine echocardiography. Am J Cardiol 1998; 82: 806-9.
16. Peteiro J, Monserrat L, Fabregas R, Manuel Vazquez J, Calvino R, Castro Beiras A. Comparison of two-dimensional echocardiography and pulsed Doppler tissue imaging during dobutamine-atropine stress testing to detect coronary artery disease. Echocardiography 2001; 18: 275-84.
17. Rambaldi R, Poldermans D, Fioretti PM, ten Cate FJ, Vletter WB, Roelandt JRTC. Usefulness of pulse-wave Doppler tissue sampling and dobutamine stress echocardiography for the diagnosis of right coronary artery narrowing. Am J Cardiol 1998; 81: 1411-5.
18. Dagianti A, Vitarelli A, Conde Y, Penco M, Fedele F, Dagianti A. Assessment of regional left ventricular function during exercise test with pulsed tissue Doppler imaging. Am J Cardiol 2000; 86 (Suppl): 30G-32G.
19. Galderisi M, Cicala S, De Simone L, et al. Impact of myocardial diastolic dysfunction on coronary flow reserve in hypertensive patients with left ventricular hypertrophy. Ital Heart J 2001; 2: 677-84.
20. Wilkenshoff UM, Sovany A, Wigstrom L, et al. Regional mean systolic myocardial velocity estimation by real-time color Doppler myocardial imaging: a new technique for quantifying regional systolic function. J Am Soc Echocardiogr 1998; 11: 683-92.
21. Pasquet A, Armstrong G, Rimmerman C, Marwick TH. Correlation of myocardial Doppler velocity response to exercise with independent evidence of myocardial ischemia by dual-isotope single-photon emission computed tomography. Am J Cardiol 2000; 85: 536-42.
22. Madler CF, Payne N, Janerot-Sjoberg B, et al. Normal myocardial velocity responses to dobutamine: the basis for quantitative stress echocardiography with off-line analysis. (abstr) Eur Heart J 1999; 20: 574.
23. Payne N, Madler CF, Sandblom I, et al. Myocardial Doppler velocities during dobutamine stress echocardiography are related to age. (abstr) Eur Heart J 1999; 20: 574.
24. Cain PA, Baglin T, Case C, Spicer D, Short L, Marwick TH. Application of tissue Doppler to interpretation of dobutamine echocardiography and comparison with quantitative coronary angiography. Am J Cardiol 2001; 87: 525-31.
25. Fathi RB, Cain PA, Nakatany S, Yu HC, Marwick TH. Effect of tissue Doppler on the accuracy of novice and expert interpreters of dobutamine echocardiography. Am J Cardiol 2001; 88: 400-5.
26. Cain PA, Spicer D, Baglin T, et al. Quantitative tissue Doppler accurately identifies wall motion and left anterior descending disease in the presence of left bundle branch block. (abstr) Circulation 2000; 102 (Suppl II): II-632.
27. von Bibra H, Tuchnitz A, Klein A, Schneider-Eicke J, Schomig A, Schwaiger M. Regional diastolic function by pulsed Doppler myocardial mapping for the detection of left ventricular ischemia during pharmacologic stress testing. A comparison with stress echocardiography and perfusion scintigraphy. J Am Coll Cardiol 2000; 36: 444-52.
28. Rambaldi R, Poldermans D, Bax JJ, et al. Doppler tissue velocity sampling improves diagnostic accuracy during dobutamine stress echocardiography for the assessment of viable myocardium in patients with severe left ventricular dysfunction. Eur Heart J 2000; 21: 1091-8.
29. Cain PA, Spicer D, Baglin T, Lim R, Marwick TH. Tissue Doppler response to dobutamine correlates with recovery of regional dysfunction over follow-up. (abstr) Circulation 2000; 102 (Suppl II): II-632.
30. Hatle L, Sutherland GR. Regional myocardial function - a new approach. Eur Heart J 2000; 21: 1337-57.
31. Barletta G, Del Bene R, Lo Sapio P, Gallini C, Fantini F. Post-ejection thickening as a marker of viable myocardium. An echocardiographic study in patients with chronic coronary artery disease. Basic Res Cardiol 1998; 93: 313-24.
32. Edvardsen T, Aakhus S, Endresen K, Bjomerheim R, Smiseth OA, Ihlen H. Acute regional myocardial ischemia identified by two-dimensional multiregion tissue Doppler imaging technique. J Am Soc Echocardiogr 2000; 13: 986-94.
33. Galderisi M, Cicala S, Sangiorgi P, Caso P, de Divitiis O. Tissue Doppler derived post-systolic shortening in a patient with left bundle branch block: a sign of myocardial wall asynchrony. Echocardiography 2002, in press.
34. Pai RG, Gill KS. Amplitudes, durations and timings of apically directed left ventricular myocardial velocities: II. Systolic and diastolic asynchrony in patients with left ventricular hypertrophy. J Am Soc Echocardiogr 1998; 11: 112-8.
35. Fleming AD, Xia X, McDicken WN, Sutherland GR, Fenn L. Myocardial velocity gradients detected by Doppler imaging. Br J Radiol 1994; 67: 679-88.
36. Uematsu M, Miyatake K, Tanaka N, et al. Myocardial velocity gradient as a new indicator of regional left ventricular contraction: detection by a two-dimensional tissue Doppler imaging technique. J Am Coll Cardiol 1995; 26: 217-23.
37. Tsutsui H, Uematsu M, Shimizu H, et al. Comparative usefulness of myocardial velocity gradient in detecting ischemic myocardium by a dobutamine challenge. J Am Coll Cardiol 1998; 31: 89-93.
38. Heimdal A, Stoylen A, Torp H, Skjaerpe T. Real-time strain rate imaging of the left ventricle by ultrasound. J Am Soc Echocardiogr 1998; 11: 1013-9.
39. Abraham TP, Nishimura RA. Myocardial strain: can we finally measure contractility? J Am Coll Cardiol 2001; 37: 731-4.
40. Jamal F, Strotmann J, Weidemann F, et al. Regional systolic function changes in myocardial stunning during a dobutamine challenge. An experimental strain rate imaging study. (abstr) Circulation 2000; 102 (Suppl II): II-632.
41. Edvardsen T, Skulstad H, Aakhus S, Urheim S, Ihlen H. Regional myocardial systolic function during acute myocardial ischemia assessed by strain Doppler echocardiography. J Am Coll Cardiol 2001; 37: 726-30.
42. Trambaiolo P, Tonti G, Salustri A, Fedele F, Sutherland G. New insight into regional systolic and diastolic ventricular

- Copyright - Il Pensiero Scientifico Editore downloaded by IP 18.223.106.100 Sun, 28 Apr 2024, 14:15:49

function with tissue Doppler echocardiography: from qualitative analysis to a quantitative approach. J Am Soc Echocardiogr 2000; 14: 85-96.
43. Tonti G, Riccardi G, Denaro FM, Trambaiolo P, Salustri A. From digital image processing of colour Doppler M-mode maps to noninvasive evaluation of the left ventricular function: a dedicated software package. Ultrasound Med Biol 2000; 26: 603-11.
44. Koch R, Lang RM, Garcia MJ, et al. Objective evaluation of regional left ventricular wall motion during dobutamine stress echocardiographic studies using segmental analysis of color kinesis images. J Am Coll Cardiol 1999; 34: 409-19.
45. Finkelor RS, Pajouh M, Kett A, et al. Clinical impact of second harmonic imaging and left heart contrast in echocardiographic stress testing. Am J Cardiol 2000; 85: 740-3.
46. Heinle SK, Noblin J, Goree-Best P, et al. Assessment of myocardial perfusion by harmonic power doppler imaging at rest and during adenosine stress: comparison with (99m)Tc-sestamibi SPECT imaging. Circulation 2000; 102: 55-60.
47. Shimoni S, Zoghbi WA, Xie F, et al. Real-time assessment of myocardial perfusion and wall motion during bicycle and treadmill exercise echocardiography: comparison with single photon computed tomography. J Am Coll Cardiol 2001; 37: 741-7.
48. Porter TR, Xie F, Silver M, Kricsfeld D, O'Leary EL. Real-time perfusion imaging with low mechanical index pulse inversion Doppler imaging. J Am Coll Cardiol 2001; 37: 748-53.